



Prothetische Rehabilitation mit Sofortimplantaten

Für immer mehr Menschen haben schöne und gepflegte Zähne einen besonderen Stellenwert. Ein ästhetisch und funktional einwandfreies Gebiss ist für sie ein Stück Lebensqualität – es symbolisiert Jugend, Vitalität, Schönheit und Erfolg. Auch der Zahnersatz hat natürlich die Aufgabe, diesen Qualitätsstandard zu erfüllen und einen hohen Komfort zu bieten.

Den Gaumen bedeckende Prothesen erfüllen diese Kriterien freilich nur unzureichend: Gerade für Patienten mit Hang zu Würgereiz und eingeschränkter Behandlungsfähigkeit stellen sie keine zufrieden stellende Lösung dar. Festsitzender, implantatgestützter Zahnersatz ist hier die optimale Alternative. Neben hoher ästhetischer und funktionaler Qualität bietet er auf Grund des fehlenden Fremdkörpergefühls für den Patienten einen maximalen Komfort und eine natürlich anmutende Ästhetik.

Die im Folgenden beschriebene 63-jährige Patientin stellte sich im April letzten Jahres in unserer Praxis mit dem Wunsch nach neuem, fest-sitzendem Zahnersatz vor. Sie beklagte eine eingeschränkte Kaufunktion, Schmerzen im Prämolarenbereich und war höchst unzufrieden mit dem Erscheinungsbild ihrer Zähne. Sie bezeichnete ich selbst als äußerst empfindlich und wies darauf hin, dass sie einen starken Würgereiz und Angst vor der Zahnbehandlung habe.

Die klinische und röntgenologische Untersuchung ergab folgenden Befund: Im Oberkiefer befanden sich eine beidseitig verkürzte Zahnreihe sowie insuffiziente Kronen und kariös und endodontisch zerstörte Zähne; im Unterkiefer fanden wir defekte Füllungen und Brückenversorgungen im Seitenzahnbereich. Außerdem lag eine generalisierte Parodontitis marginalis profunda vor.

Nach eingehender Beratung wurde ein implantologischer Behandlungsplan erstellt, der als ersten Schritt die Extraktion der verbliebenen Zähne und Ersetzen der Zähne 15–25 durch Implantate im Oberkiefer vorsah. Nach der Einheilungsphase sollte eine festsitzende Brücke eingegliedert

werden. Im Unterkiefer sollten die Zähne 36, 35 und 46 durch Implantate ersetzt und mit Kronen versorgt werden. Wegen des starken Knochenabbaus in beiden Kiefern wurden im Oberkiefer interne Sinuslifts beidseitig sowie zirkuläre Augmentationen an allen Implantaten geplant.

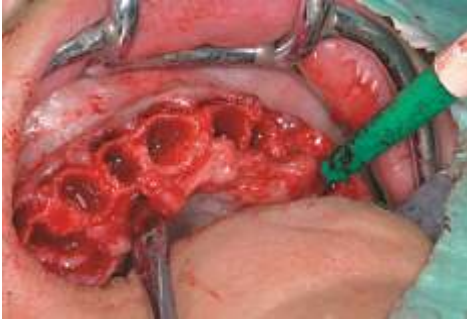


Abb. 1: Zustand nach Extraktion der Zähne.



Abb. 2: PRP-Betropfeln der Implantatoberfläche.

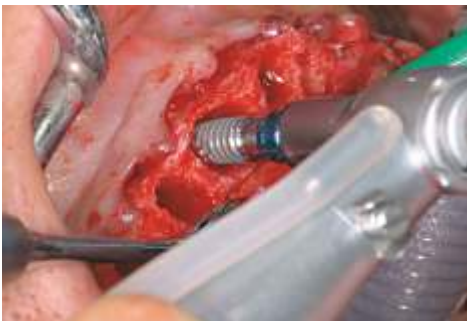

Abb. 3: Eindrehen des 3i-Implantats.

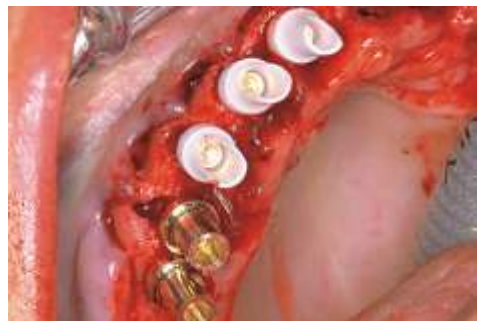

Abb. 4: Situ nach Einsetzen der Zirkon- und Goldpfosten.

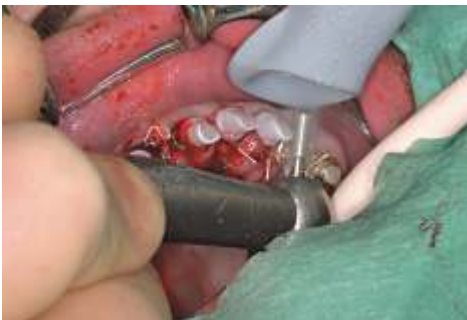

Abb. 5: Beschleifen der Pfosten unter starker Kühlung.

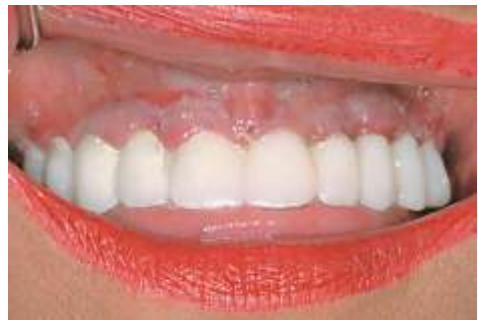

Abb. 6: Einige Tage nach der OP mit dem Provisorium (eingesetzt mit Temp Bond).

Nach prophylaktischen Vorbehandlungsmaßnahmen wurde einen Monat später in Vollnarkose operiert. Augmentiert wurde mit Eigenknochen, Eigenblut (PRP) und Cerasorb®, danach konnten 13 Osseotite Implantate der Firma 3i® gesetzt werden.

Im Oberkiefer wurden die endgültigen Pfosten eingeschraubt und für die provisorische Sofortversorgung präpariert.

Im Unterkiefer wurde zunächst kein Provisorium angefertigt. Die Einheilung verlief bis auf leichten Wundschmerz komplikationslos, die Nähte wurden zehn Tage später entfernt.

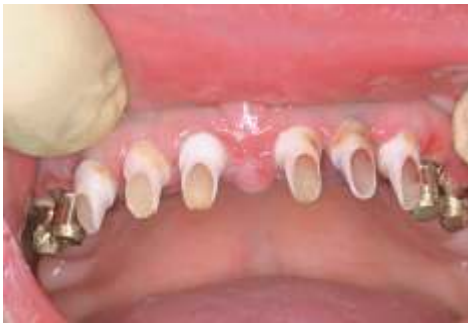

Abb. 7: Situ nach Entfernen der provisorischen Kronen.

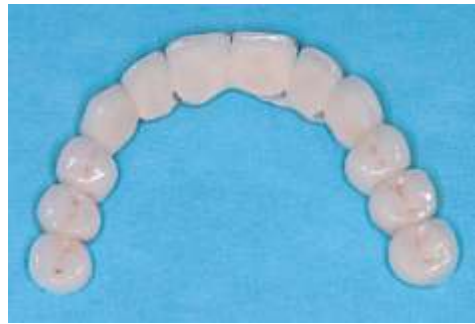

Abb. 8: Endgültige Versorgung mit einer VMK-Brücke, Okklusalan sicht.

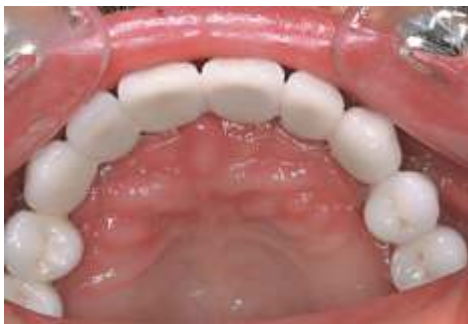

Abb. 9: Okklusalan sicht der Brücke in situ.

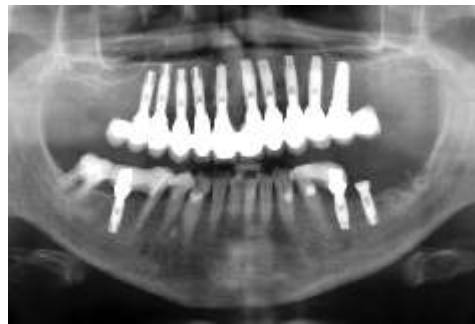

Abb. 10: OPG-Aufnahme nach der OP.

Zwölf Wochen später wurde die endgültige Präparation in beiden Kiefern durchgeführt und die Abdrücke für den definitiven Zahnersatz genommen. Die Eingliederung der Oberkieferbrücke und der Seitenzahnbrücken im Unterkiefer erfolgte drei Wochen später. Die Patientin wurde in das Recallsystem unserer Praxis aufgenommen.

Obwohl sie ihre eingangs erwähnte Zahnbehandlungsangst bisher nicht ganz verloren hat, ist diese doch stark zurückgegangen und einem höheren Zahnbewusstsein gewichen.

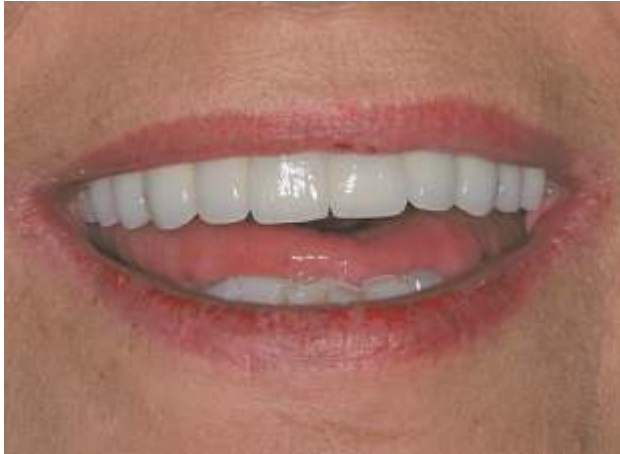

Abb. 11: Die zufriedene Patientin.

■ Fazit

Gerade für Patienten mit eingeschränkter Behandlungsfähigkeit erweist sich die Implantatversorgung als optimale Lösung. Nicht nur die ästhetische und funktionale Wiederherstellung des Gebisses, sondern auch der Tragekomfort erfüllen den Patientenwunsch nach naturgetreuen Zähnen.

Zusätzlich schafft die Implantatversorgung bereits im Behandlungsverlauf und schließlich nach prothetischer Rehabilitation ein höheres Zahnbewusstsein und motiviert dadurch den Patienten verstärkt zur Pflege seiner Zähne.

© Copyright 2007 by Profesor Invitado Universidad Sevilla Dr. (H) Peter Borsay
c/o Fachpraxis für Implantologie und Ästhetik
Dr. (H) Agnes Borsay und
Profesor Invitado Universidad Sevilla Dr. (H) Peter Borsay
Heegbarg 29, D - 22391 Hamburg
Tel. +49 (0)40 - 602 42 42 · Fax +49 (0)40 - 602 42 52
E-Mail: praxis@borsay.com · Internet: www.borsay.com

Diese Veröffentlichung ist einschließlich aller Teile urheberrechtlich geschützt. Jede Verwertung außerhalb der engen Grenzen des Urheberrechts ist ohne schriftliche Zustimmung des Copyrightinhabers strafbar. Kein Teil dieser Veröffentlichung darf ohne schriftliche Genehmigung vervielfältigt, übersetzt, mikroverfilmt oder auf elektronischen Systemen gespeichert werden. Ausgenommen davon ist die Speicherung auf einem Computer je Nutzer zu Lesezwecken. All rights reserved.

Trotz sorgfältiger Manuskripterstellung können Fehler leider nicht ganz ausgeschlossen werden, so dass der Autor leider keine Verantwortung und keine daraus folgende oder sonstige Haftung übernehmen kann, die auf der Benutzung der in dieser Publikation enthaltenen Angaben beruht.

Gebrauchsnamen, Handelsnamen, Warenbezeichnungen und ähnliches, die in dieser Publikation erwähnt werden, sind häufig gesetzlich geschützte, eingetragene Warenzeichen und dürfen, auch wenn sie nicht als solche gekennzeichnet sind, nicht ohne weiteres benutzt werden.